AUS DER ORTHODONTISCHEN ABTEILUNG
DES ZAHNÄRZTLICHEN INSTITUTS DER UNIVERSITÄT BASEL
Vorsteher: Professor Dr. Rudolf Schwarz
Arbeit unter Leitung von Professor Dr. Rudolf Schwarz

Überzählige, anormal geformte Zähne (Mesiodentes) im Gebiet der mittleren oberen Incisiven

INAUGURAL-DISSERTATION

zur Erlangung der Doktorwürde
der Zahnheilkunde der medizinischen Fakultät
der Universität Basel

Vorgelegt von
MELITTA GUMPERTZ
von Trimbach (Solothurn)

BUCHDRUCKEREI BRIN · BASEL 1943

Von der medizinischen Fakultät Basel
genehmigt auf Antrag von Herrn Professor Dr. Rud. Schwarz
Tag der Promotion: 2. Juli 1943

AUS DER ORTHODONTISCHEN ABTEILUNG
DES ZAHNÄRZTLICHEN INSTITUTS DER UNIVERSITÄT BASEL

Vorsteher: Professor Dr. Rudolf Schwarz

Arbeit unter Leitung von Professor Dr. Rudolf Schwarz

Überzählige, anormal geformte Zähne (Mesiodentes) im Gebiet der mittleren oberen Incisiven

INAUGURAL-DISSERTATION

zur Erlangung der Doktorwürde
der Zahnheilkunde der medizinischen Fakultät
der Universität Basel

Vorgelegt von

MELITTA GUMPERTZ

von Trimbach (Solothurn)

BUCHDRUCKEREI BRIN - BASEL 1943

R. UNIV.
BIBLIOTHEEK
LEIDEN

Mesiodentes.

A. Theoretischer Teil.

Einleitung.

Unter *Mesiodentes* verstehen wir *überzählige* Zähne *im Gebiete der oberen mittleren Schneidezähne.* Sie haben *eigentümliche, mannigfaltige Formen,* die, abgesehen von den Zapfenzähnen, keinem Zahn von Menschen oder irgendwelchen Tieren gleichen.

Sie haben keinerlei funktionelle Bedeutung. Aber durch ihre Anwesenheit können die ihnen benachbarten Zähne in ihrer Beissfunktion behindert werden.

Die Bezeichnung „Mesiodens" wurde im Jahre 1917 von Prof. Louis Bolk, Amsterdam, geprägt. Der Name deutet an, dass diese Gebilde nur in *unmittelbarer Nähe* der *Mittellinie,* nirgends sonst im Kiefer, zu finden sind. (Siehe Tab. 12). Sie wurden schon lange vor Bolk als Zapfenzähne, Höckerzähne, Tütenzähne (dents infunibuliformes der französischen Autoren) beschrieben. Siehe Abb. 1, 2, 3.

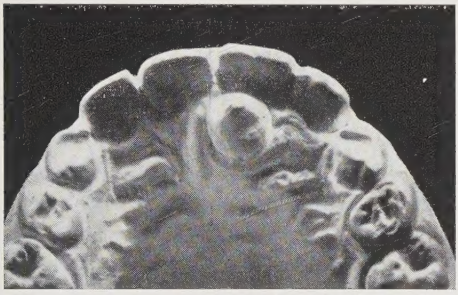

Abb. 1. Zapfenzahn links, hinter der Zahnreihe.

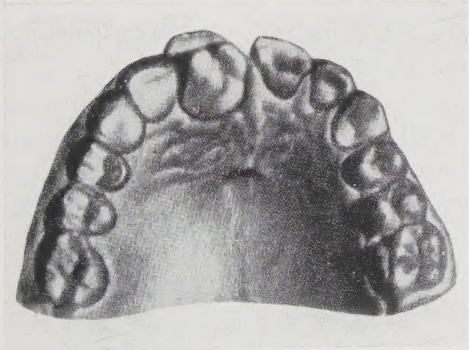

Abb. 2. Mehrhöckeriger Zahn rechts, nur wenig hinter der Zahnreihe. Der rechte mittlere Incisiv nach aussen gedrängt.

Abb. 3.
Zwei Tütenzähne.

Es kommen auch *überzählige mittlere obere Schneidezähne von normaler Form* vor, aber viel seltener als die Mesiodentes. Sie gehören in den Rahmen dieser Besprechung nicht hinein.

Ueberzählige laterale Schneidezähne, die wir recht häufig im oberen Frontgebiss antreffen, gleichen meistens in Form und Grösse den normalen. Sie können auch etwas kleiner und schmaler oder nur Zapfenzähne sein. Sie haben aber nie die Gestalt von Mesiodentes.

Im *Unterkiefer* können ebenfalls überzählige Incisiven auftreten. Sie haben fast immer normale Form. Ueberzählige untere Schneidezähne von Zapfenform sind erst wenige Male beschrieben worden (von Rud. Schwarz, Michels u. a.). Auch in Fällen, wo keine Ueberzahl vorliegt, kann ein unterer zentraler Incisiv zapfenförmig sein (Rud. Schwarz, de Jonge). Verschiedentlich kamen an unteren Incisiven lingual oder distal accessorische Auftreibungen zur Beobachtung. Schmelzfreie Zahnrudimente hat Zuckerkandl einmal lingual von den unteren Incisiven gefunden. Solche Gebilde kommen gelegentlich an verschiedenen Stellen der Alveolarfortsätze zum Vorschein.

Im *Milchgebiss* finden wir Vermehrung sehr selten und nur an den oberen Incisiven. Die Ueberzähligen haben normale Form, in wenigen Ausnahmen sind sie sehr schmal bis zapfenförmig.

Ueberzählige Eckzähne und Praemolaren zeigen eine normale, in das Gebiet gehörende Zahnform. Ueberzählige Molaren sind bisweilen etwas verkleinert oder rudimentär ausgebildet. (Paramolaren und Distomolaren).

Zapfenzähne kommen beim Menschen ausser am Platze der lateralen oberen und zentralen unteren Incisiven noch im Gebiete der Praemolaren und Molaren als überzählige, kleine Gebilde vor. Ausserdem finden wir Zapfenzähne in der Front bei kongenitaler partieller Zahnlosigkeit, die mit einer allgemeinen ektodermalen Hypoplasie (feinschuppige Haut, spärlicher Haarwuchs) einhergehen oder ohne die letztere bestehen kann.

Für die Erscheinung von Zapfenzähnen im allgemeinen können wir die causale Genese annehmen, die von Mathis formuliert wurde: Bringt die Zahnleiste an einem Orte gerade nur noch so viel Energie auf, ein zahnähnliches Gebilde zu erzeugen, so entsteht ein Zapfenzahn, sei es an der Stelle eines regulären Zahnes, sei es an abnormer Stelle als überzähliger Zahn.

Die Form des Mesiodentes.

Für die Mesiodentes scheinen die Verhältnisse nicht so einfach zu liegen, dass man erklären könnte: Besitzt die überzählige Schmelzknospe genügend Schmelzmaterial, so entsteht ein normaler Zahn, besitzt sie zu wenig, so

reicht es nur zu einem Zapfenzahn, hypertrophiert sie, so legt sich der Schmelz in Falten. Wir müssten dann annehmen, dass eine überzählige Schmelzknospe an dieser Stelle fast immer zu wenig oder zu viel Produktionskraft hat, da *normale* überzählige mittlere Incisiven ja eine Seltenheit sind. Für viele zapfenförmige Mesiodentes mag das obengenannte Schema zutreffen. Massgebend für die Form des Zahnes ist aber nicht die Menge an Schmelzmaterial, sondern einzig und allein das in der betreffenden Schmelzknospe liegende Gestaltungsprinzip. Denn wir finden Mesiodentes aus relativ wenig Material, die statt eines einfachen Kegels 2, 3 und noch mehr Spitzen hervorbringen oder sich gerade so tütenförmig einstülpen wie andere Mesiodentes von grossem Umfang. Anderseits gibt es Riesenexemplare von Schneidezähnen, die normale Gestalt und Proportionen haben. Auch dieser Gigantismus, der einseitig oder beidseitig sein kann, ist nach Magitôt fast nur an oberen mittleren Schneidezähnen zu finden.

Die Abb. 4 zeigt eine ebenfalls für Mesiodentes sehr charakteristische Form: Eine dreiseitige *Pyramide* mit stark ausgeprägten Kanten, die Flächen weisen eine Eindellung in der Längsrichtung auf.

Abb. 4.
Pyramidenförmiger Mesiodens.

Es kommt vor, wenn auch nur selten, dass an der Stelle eines normalen mittleren Incisiven ein vielhöckeriger Zahn steht. Stets muss durch eine Röntgenaufnahme ermittelt werden, ob nicht der richtige Incisiv im Kiefer retiniert und der durchgebrochene ein Mesiodens ist. Der mittlere sowie auch der seitliche Schneidezahn können excessive Ausbildung erfahren. De Jonge hat diese Typen als „margoide Entwicklung des Tuberculum dentis" beschrieben. Abb. 5.

Abb. 5.
Margoide Entwicklung des Tuberculum dentis an einem regulären mittleren oberen Incisiven links.

Wir können auch für viele Mesiodentes ganz gut in unserer Vorstellung rekonstruieren, *wie* sich ihre Bildung Schritt für Schritt in der Ontogenese vollzogen hat.

I. Bei einer Gruppe sind palatinale Randleisten und drei labiale Schmelzscherben zustande gekommen wie bei gewöhnlichen Incisiven. Diese Teile haben sich dann aber ganz unkoordiniert bis zu einem bedeutenden Ausmass entfaltet. Siehe Abb. 6 a b c.

6a 6b

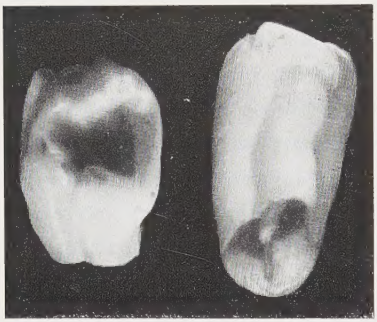

Abb. 6.
Ein Mesiodens, dessen Wurzelwachstum noch nicht abgeschlossen ist.

6c

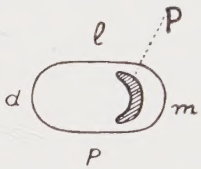

a) occlusal

b) palatinal

c) Querschnitt

Links von der am apicalen Ende sichtbaren Leiste führt ein blind endigender Recessus ins Innere des Zahns. Die Pulpa *P* zieht sich an der mesialen Wand entlang.

Abb. 7.
Zwei palatinale Mesiodentes. Rechts die Randleisten, links Tuberculum dentale excessiv ausgebildet.

Abb. 8.
Zwei verschieden gebaute Mesiodentes, aus konischen Schmelzknospen entstanden.

II. Bei anderen scheint vor allem die palatinale Partie eines Schneidezahnes zur Ausbildung gelangt zu sein. Abb. 7.

III. Die Zapfen, Pyramiden und die mehrspitzigen Zähne sind aus ursprünglich kegelförmigen Schmelzorganen hervorgegangen. Abb. 8. Die Formen dieser Gruppe sind am häufigsten unter den Mesiodentes vertreten.

IV. Eine vierte Gruppe, bei der Einstülpungen und Faltenbildung des Schmelzes von occlusal oder von einer Seite her stattgefunden haben. Abb. 9.

Diese *Gruppierung nach der formalen Genese* ist insofern eine willkürliche, als es alle möglichen Zwischenstufen und Ausnahmefälle gibt (Rosettenformen und dergl.). Für die Höckerbildung bei Mesiodentes besteht keine allgemein gültige Gesetzmässigkeit, die vergleichbar wäre mit derjenigen, die für die Höcker der Molaren und Praemolaren zugrunde liegt. Vergl. Abb. 9.

Wie immer ein Mesidens auch aussehen mag, sei er ein Kegel oder eine Monstrosität, so ist er doch niemals ein sekundär deformierter, gewöhnlicher Schneidezahn, sondern er ist stets aus einer von vornherein zu anormaler Entwicklung verurteilten Schmelzknospe hervorgegangen. Auch eine einfache Reduktionsform ist etwas Anormales.

Diese Darstellung steht allerdings im Widerspruch zu einigen Autoren, deren Anschauung im Kapitel „Literatur" mitgeteilt werden wird.

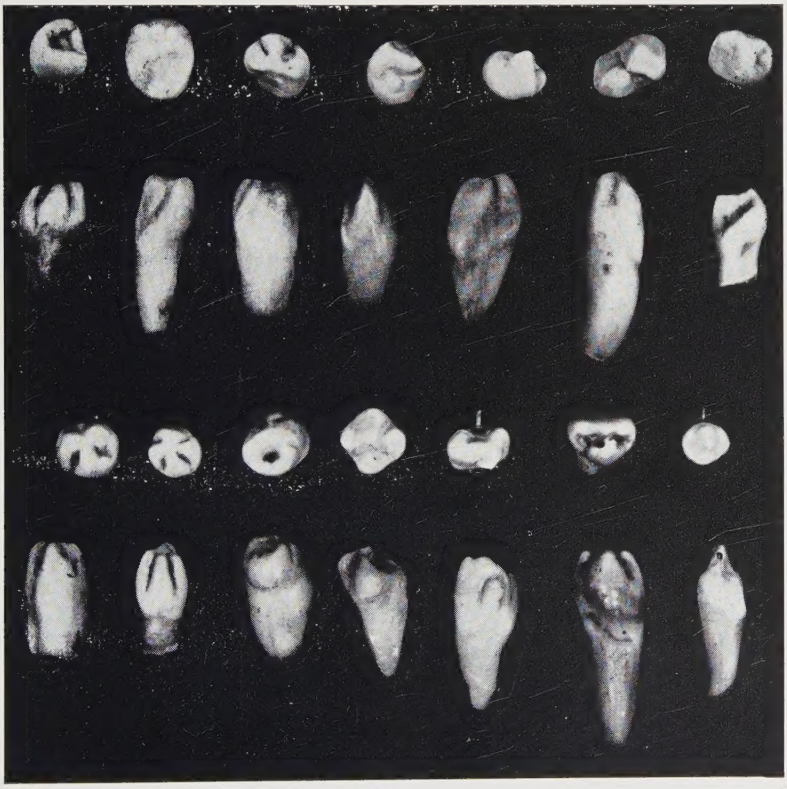

Abb. 9.
Die mannigfaltigen Formen der Mesiodentes!
Unmotivierte Höcker, Spitzen, Leisten, Kerben und Einstülpungen auf allen Seiten.
Die oberste und die 3. Reihe zeigen dieselben Zähne wie Reihe 2 und 4 von occlusal.

Histologie.

Histologische Untersuchungen von Mesiodentes verdanken wir Magitôt, Sir Frank Colyer, Jesenski, Euler und anderen. Sie fanden den Schmelz oft brüchiger, „zerreibbar, rauh, in ungleichmässigen Lagen", das Dentin poröser, „von vielen grossen Interglobularräumen durchsetzt", als bei normalen Zähnen. Die nicht zum Durchbruch gelangenden Mesiodentes haben nach Stafne oft eine Tendenz zur Dekalzifizierung, sodass sie kaum noch im Röntgenbild zu entdecken sind.

Die Anordnung von Schmelz und Dentin innerhalb des Zahnes weicht meistens vom gewohnten Bilde ab. Oft findet sich auch Zement oder ein stark vaskularisiertes, zementartiges Gewebe im Innern der Mesiodentes (Colyer).

Auch Zapfenzähne und solche von annähernd normaler äusserer Form können im Innern ganz anormale Zustände zeigen.

Tiefe Faltenbildung ist aus der Abb. 10 gut ersichtlich. Die Schmelzknospe solcher Mesiodentes hat Vorwölbungen, Auswüchse und Einstülpungen nicht nur an der Aussenwand, sondern vor allem gegen innen, gegen die Zahnpapille hin, entwickelt.

Jesenski (Prag) machte die Beobachtung, „dass namentlich unter den überzähligen Zähnen mit atypischer Krone, die den Platz zwischen den beiden mittleren Schneidezähnen einnahmen, die Bildung einer Art von dens in dente sehr häufig war. Es handelte sich dabei aber gar nicht um einen zweiten Zahn in einem andern, sondern um eine Entwicklungsanomalie eines einzigen Zahnkeims mit Inclusion einer Duplikatur des Schmelzes". Abb. 11.

Dem Schmelzorgan der Mesiodentes fehlt offenbar die Kraft, eine für *das* Individuum und *die Region* typische Zahnform auszubilden. Wir können mit Bestimmtheit nichts darüber aussagen, warum die Zahnleiste ihren überzähligen Sprossen an dieser Stelle, und warum ausgerechnet und nur an dieser Stelle, diese Faktoren nicht mitgibt. (Einfache Kegelzähne, die auch an anderen Stellen auftreten, sind doch immerhin noch nach einem ordentlichen, wenn auch primitiven Schema aufgebaut).

Verhältnis von Mesiodentes zu Odontomen.

Der Unterschied zwischen Mesiodens und Odontom besteht vor allem darin, dass der Mesiodens sicher aus einer richtigen Schmelzknospe entstehen muss, da er ein *Zahn* ist, der die Bestandteile Schmelz, Dentin, Zement und Pulpa in einer zwar unregelmässigen, aber doch zahnähnlichen Anordnung

enthält. Die äussere Schicht besteht im Kronenteil des Mesiodens immer aus Schmelz, im Wurzelteil immer aus Zement. Röntgenaufnahmen von extrahierten Mesiodentes zeigen, dass die Schmelzschicht überall, auch dort, wo sie tiefe Einbuchtungen auskleidet, eine normale Dicke hat. Vergl. die Schliffbilder 10 und 11.

Wir finden anderseits gar nicht selten einfache oder aus mehreren Stücken bestehende Odontome im Zwischenkiefer.

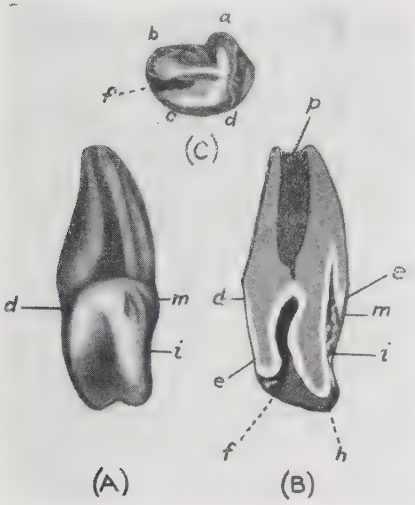

Abb. 10.
Tiefe Faltenbildung. Die Falten mit Schmelz ausgekleidet.

Abb. 11.
Mesiodens mit Inclusion eines „dens in dente".

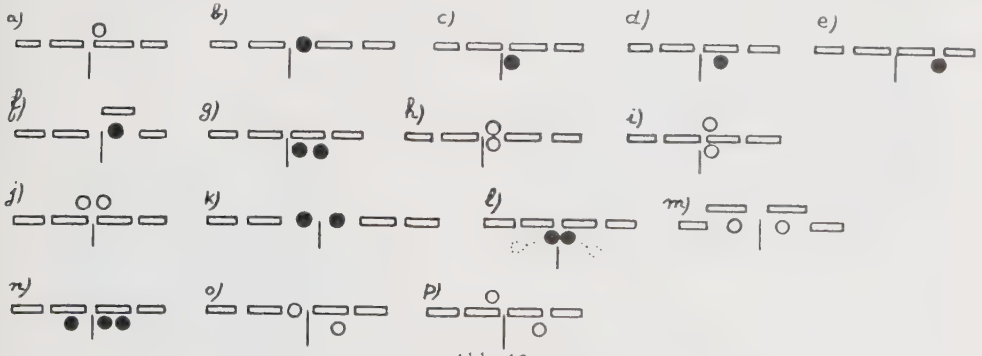

Abb. 12.
Schematische Darstellung der Lage der Mesiodentes.
Die ausgefüllten Kreise zeigen diejenigen Stellungen der Mesiodentes, in denen sie am häufigsten vorkommen. Auch auf der rechten Seite des Oberkiefers können die Mesiodentes die den Zeichnungen *a—i* entsprechenden Stellungen einnehmen.

Lage und Zahl der Mesiodentes.

In der Mehrzahl der Fälle entsteht nur ein Mesiodens in einem Kiefer. Er liegt *nie* genau *in der Mittellinie,* sondern stets *rechts oder links der Raphe,* vielleicht etwas häufiger links. Er liegt *immer im Umkreis des mittleren oberen Incisiven* (siehe Tabelle Abb. 12), entweder mesial von ihm in der Zahnreihe, sehr häufig palatinal oder, seltener, labial (a - f).

Es können *auf einer Seite zwei Mesiodentes* auftreten (g, h, i). Sie liegen entweder beide palatinal nebeneinander oder einer palatinal einer labial, oder sie stehen übereinander wie in der Skizze des Röntgenbildes Abb. 20 (Vergl. Abb. 12, h).

Ein einziges Mal wird in der Literatur über vier Mesiodentes auf einer Seite berichtet (Jansma).

In vielen Fällen stehen die Mesiodentes *beidseitig symmetrisch* (j, k, l, m).

Recht oft treffen wir sie aber auch in *unsymmetrischer* Verteilung an. Einige Beispiele dafür sind die Zeichnungen n, o, p in der Tabelle 12.

Mehr als vier Mesiodentes habe ich nie in einem Kiefer gefunden.

Mitunter finden wir neben einem oder mehreren Mesiodentes noch eine Verdoppelung des lateralen Schneidezahnes, sodass die Gesamtheit der vorhandenen überzähligen Schneidezähne die Zahl vier wohl überschreiten kann. Siehe Abb. 13.

Mehrere Mesiodentes in einem Kiefer brauchen einander nicht immer so zu gleichen wie diejenigen in Abb. 13.

Abb. 13.
Vier kegelförmige Mesiodentes, *d, e, f, g.*
a und *a* = die regulären mittleren Schneidezähne;
b und *c* = doppelt vorhandene rechtsseitige laterale Schneidezähne;
h = der linke laterale Schneidezahn palatinalwärts gedrängt.

Abb. 14.
Röntgenbild mit einem invertierten Mesiodens.

J. Plätschke veröffentlichte ein Röntgenbild vom Oberkiefer eines kleinen Mädchens. Auf der einen Seite ist ein *überzähliger Milchschneidezahn sowie ein Mesiodens* zu sehen. Auch auf der anderen Seite liegt noch ein Mesiodens. Ausser diesem einen Fall ist es sonst *nicht bekannt*, dass eine Person, die im bleibenden Gebiss einen Mesiodens hat, auch *im Milchgebiss* einen überzähligen mesialen Schneidezahn als *„Vorgänger" des Mesiodens* besessen hätte.

In ausserordentlich vielen Fällen (Stafne gibt aus seinem Material 114 von 200 an) nimmt der Mesiodens eine *invertierte Lage* ein, d. h. seine Wurzelspitze liegt gegen die Mundhöhle, seine Krone gegen die Nase zu. Solche Mesiodentes gelangen nie zum Durchbruch am Alveolarfortsatz und sind nur durch das Röntgenbild diagnostizierbar. Abb. 14. Oft stellen sie einen Zufallsbefund dar. In anderen Fällen wird die Röntgenaufnahme ihretwegen gemacht, weil man ihre Anwesenheit bei Nichtdurchbrechen des bleibenden Incisiven vermutet hat. Sie können nasenwärts wandern.

Da wir über keine histologischen Beobachtungen an Embryokiefern ververfügen, in denen sich ein Mesiodens befindet, und die Aussicht, jemals solche Präparate zu gewinnen, praktisch gleich null ist, können wir gerade so gut wie eine Verlagerung auch eine andere Vermutung annehmen: die Zahnleiste habe im Falle von invertierten oder sonst an ungewöhnlichem Orte stehenden Mesiodentes von vornherein die Schmelzsprossen in einer abnormen Richtung ausgesandt.

Durchbruchstermin des Mesiodentes.

Mesiodentes können schon bei 5-jährigen Kindern auftreten, wenn die Milchincisivi noch stehen. In anderen Fällen wieder persistieren die mittleren oberen Milchschneidezähne bis zum 12. oder 14. Lebensjahre oder noch länger, während alle anderen Zähne in dem Gebiss dem Wechsel unterliegen, nämlich dann, wenn Mesiodentes mit geringer Durchbruchskraft den bleibenden Incisiven den Weg versperren. Siehe Abb. 15. Der Durchbruch der Mesiodentes erfolgt oft erst zwischen dem 7. und 16. Lebensjahr, wenn ihnen nicht überhaupt jegliche Wanderungstendenz fehlt, wie wir es hin und wieder beobachten.



Abb. 15.
In diesem Röntgenbild sieht man übereinander: den persistierenden mittleren Milchschneidezahn; einen retinierten Mesiodens mit unfertiger Wurzelbildung; den am Durchbruch verhinderten regulären bleibenden zentralen Incisiven.

Mesiodentes erscheinen bei Knaben und Mädchen, etwas häufiger bei Knaben.

Vorkommen der Mesiodentes.

Mitteilungen über Mesiodentes liegen aus allen Ländern Europas (incl. Russland und Finnland) und Amerikas vor (auch über Indianerschädel mit Mesiodentes). Bei Eskimos und bei der melanesischen Bevölkerung der Sunda-Insel Timor wurden sie auffallend zahlreich gefunden (Pedersen, Kopenhagen, fand drei Fälle unter 526 Eskimo-Schädeln und drei Fälle bei 396 lebenden Eskimos). Bei Negern sind sie anscheinend ausserordentlich selten. Neger haben oft vier Molaren. Von den Eingeborenen Australiens wurde nur bekannt, dass überzählige Zähne bei ihnen häufig seien. Von Indien, China und Japan war mir keine Literatur zugänglich.

An Kiefern von Vorzeitmenschen wurde nie ein Mesiodens beobachtet.

Bei Tieren sind überzählige Zähne im Frontgebiet keine Seltenheit. Sie haben aber stets die normale Form der anderen Incisiven des betreffenden Tieres. Ein einziger Fall eines Gorillas mit zwei faustförmigen Mesiodentes palatinal der oberen mittleren Incisiven wurde 1912 von Neuville, Paris, publiziert.

Bolk fand unter 30,000 menschlichen Schädeln des Amsterdamer anatomischen Museums 21 mit Mesiodentes.

Stafne (Rochester, U. S. A.) führte eine systematische Röntgenuntersuchung an 48,500 erwachsenen Personen mittleren Alters durch. 500 hatten überzählige Zähne. 246 zeigten die Ueberzahl im Frontgebiet des Oberkiefers. 180 von diesen besassen 1, 2 oder 3 Mesiodentes oder überzählige normale mittlere Incisiven, bei den übrigen war der seitliche Schneidezahn verdoppelt. Von den Mesiodentes waren nur 21 durchgebrochen.

Der relative Anteil der von Ueberzahl betroffenen Kiefergebiete wurde von anderen Forschern, Busch, Favé, ungefähr gleich angegeben wie bei Stafne. Am häufigsten sind überzählige obere Incisiven und obere Molaren.

Sammlungen von Mesiodentes befinden sich in anatomischen Museen in London und Berlin und im zahnärztlichen Institut in Zürich.

In Basel stand mir die Sammlung von Herrn Prof. R. Schwarz zur Verfügung, die die Modelle, Röntgenbilder und extrahierten Mesiodentes von 50 Patienten enthält. Ferner die Modelle des zahnärztlichen Instituts (Poliklinik und orthodontische Abteilung), der Schulzahnklinik (21 Fälle), die Sammlung von Herrn Dr. med. dent. R. Bay und die acht Gipsabdrücke

mit Mesiodentes, die Herr Dr. med. dent. W. L. Meyer von seiner Studienreise aus Timor mitgebracht hat. Ausserdem lernte ich noch eine Anzahl von Mesiodens-Patienten durch die freundliche Vermittlung von Kollegen kennen.

Literatur über Mesiodentes.

Neben zahlreichen Veröffentlichungen über Mesiodentesfälle aus der zahnärztlichen Praxis haben viele Autoren dem Problem der Mesiodentes grössere Abhandlungen gewidmet. Ich will in der Reihe ihrer zeitlichen Aufeinanderfolge einen kurzen Ueberblick über diese Publikationen geben.

Magitôt. 1877. Die verschiedenen Formen der Mesiodentes seien Modifizierungen der Zapfenform, die wir am häufigsten antreffen. Die Mesiodentes werden in dem Kapitel „Anomalien der Ernährung" (nutrition) behandelt, das sowohl Formanomalien aller Art als auch Odontome und Zysten umfasst.

Virchow. 1886. Proliferation und mechanische Absprengung von Epithelien, die nicht resorbiert werden.

Busch. 1886. Zerklüftung des Epithelstrangs oder zufällige mechanische Absprengung von Epithelien einer Schmelzknospe.

Sternfeld. 1895. Schon der massige Bau weist auf Ueberfluss an Bildungsmaterial, auf Ueberproduktion hin. Lehnt Absprengungstheorie ab.

Rosenberg (Utrecht). 1895. Zerfallsstadien eines in Rückbildung befindlichen Zahnes (nämlich des 1. Incisiven der Marsupialier, die 5 Incisiven haben).
Entgegnung: Dann müsste es aber viel mehr Menschen geben, die noch mesial von unseren gewöhnlichen mittleren Incisiven gelegene Zähne hätten, und zwar beidseitig.

Dependorf. 1907. Die überzähligen Anlagen entstehen zufällig durch Ueberproduktion. Sie stehen nicht an der Stelle eliminierter Zähne, sie sind nichts Typisches für das menschliche Gebiss. Sie erleiden regressive Veränderungen durch Störungen während des Aufbaues.
Anmerkung: Die überzählige Anlage an dieser Stelle würde dann fast immer durch solche Einflüsse gestört werden.

Osburn. 1912. Accessorisch proliferierende Zellhaufen (embryologische Untersuchungen von *Black*). Je nach Grösse des Zellkomplexes und nach den Bedingungen des Ortes, an den er gedrängt wird, entstehen Schmelztropfen, Zapfenzähne oder vielhöckerige Gebilde.

Bolk. 1917. Der Mesiodens, das am meisten mesial gelegene Produkt der Zahnleiste, stelle einen atavistisch wiederaufgetretenen mesialen Schneidezahn von primitiven Plazentaliern dar, die drei Incisiven jederseits besassen. Läge er palatinal, so sei er wegen Platzmangel dorthin geraten. Bräche er eher durch als die Incisiven, so sei das damit zu erklären, dass sich der jeweils mesiale vor dem lateralen Incisivus entwickelt und eher als der laterale durchbricht. Seine richtige Form sei die Zapfenform. Sie kann ausnahmsweise eingedrückt sein oder zusätzliche Höcker hervorbringen, bis zur Spaltung.
Entgegnung: Einer atavistischen Erklärung stehen die modernen Forscher sehr skeptisch gegenüber. Das meist einseitige Auftreten und die ungeregelte anormale Form der Mesiodentes sowie ihre zeitliche Entwicklung unabhängig von den regulären Dentitionen und vieles andere mehr sprechen gegen Atavismus.

Favé. 1922. Es wäre wohl möglich, dass infolge von Platzmangel der überzählige Zahn aus der Ebene der Zahnkeime in eine tiefere Schicht gedrängt wird, in der das Schmelzorgan sich nicht, seiner Tendenz folgend, die richtige Form geben kann. Es findet Widerstand an den vorhandenen, sich entwickelnden Zahnkeimen. Es vergrössert sich trotzdem, denn die Zellteilung steht nicht still. Daher muss es sich in Falten und Windungen legen.

Herbst. 1924. Ueberzählige, atypische Zahngebilde, wie sie sich nur im Zwischenkiefer finden, seien Teratomata biphyllica (Missbildungen aus zwei Keimblättern). Sie leiteten sich von Choristomen ab, d. h in diesem Fall von aberriertem Zahnleistenmaterial. Es seien Epithelzellen, die von Anfang an nicht normal gewesen seien, und die deswegen die Korrelation mit dem Mutterboden verloren hätten (Benecke). Sie seien keinem funktionellen Gesetz unterworfen. Ihre Form sei meistens die einfachste: die Kegelform. Sie hänge ferner davon ab, zu welchem Zeitpunkt die Aberration eingetreten sei, wie gross der Zellkomplex gewesen sei, und was für Zellen er erhalten habe, d. h. welche Potenzen = Differenzierungsmöglichkeiten in den aberrierten Zellen gelegen waren. Die „fissurale Mittellinie" des Körpers sei ein Prädilektionsort für Missbildungen aller Art. Er nennt diese Zähne *odontoide Teratome* oder *fissurale Odontoide.*

Paynes. 1926. (Nimmt Bezug auf die histologischen Untersuchungen von Sir Frank Colyer): Man kann keine deutliche Abgrenzung zwischen Mesiodentes und Odontomen ziehen.

Weski, 1929, stellte durch Röntgenaufnahmen fest, dass das Wurzelwachstum der Mesiodentes in einigen Fällen weiter fortgeschritten war als das der mittleren Incisiven, in anderen Fällen wieder (hauptsächlich bei palatinal gelegenen) hatten die Mesiodentes noch weit offene Apices, während das Wurzelwachstum der anderen Incisiven schon abgeschlossen war. Weski folgert daraus, dass es sich das eine Mal um „Mesiodentes im Sinne von Bolk", das andere Mal um eine „postpermanente Generation" handeln müsse.
Entgegnung: Einzelne atypisch geformte Zähne an einer einzigen Stelle des Kiefers können nicht Vertreter einer neuen Dentition sein, erst recht nicht, wenn die Vorgänger nicht ausfallen.

Mathis. 1935. Es liege eine exzessive Tätigkeit der Zahnleiste an ihrem vorderen Ende vor, die sowohl nach Fertigstellung der ersten als auch nach Fertigstellung der zweiten Dentition eintreten kann. Dieses Material habe nicht die Fähigkeit, normale Elemente unseres Gebisses zu produzieren. „Es scheint, dass je nach den zeitlichen und örtlichen Gegebenheiten überzählige Zähne von Kegel- und anderen Formen entstehen als Produkte einer unter dem Einfluss der Vererbung (fraglich) wirkenden, überschüssigen, aber doch nicht die volle Höhe der normalen Bildungsenergie erreichenden Bildungstätigkeit von Abschnitten der Zahnleiste, die unter gewöhnlichen Verhältnissen nicht zur Zahnkeimbildung verwendet werden".

Adloff. 1936. Verlängerung der Zahnleiste bei gestörtem Zusammenwachsen der Stirnfortsätze mit den Oberkieferfortsätzen. „Verwerfung und Faltenbildung" der verlängerten Zahnleiste könnten Anlass zur Bildung überzähliger, anormaler Zähne geben.

Euler. 1939. Es brauchen durchaus nicht immer pathologische Momente zu sein, die die Gestaltung eines Zahnes im Sinne einer Anormalisierung beeinflussen. Die Anlage in einem für die Zahnentwicklung nicht vorgesehenen Teil des Kiefers setzt den Keim verschiedenen Druckkräften aus, die mit der Entwicklung des vorderen Gaumenabschnitts aus seinen Anteilen zusammenhängen. Aehnliche Schliffbilder wie an eingefalteten Odontoiden finde man auch an mesiodistal komprimierten Molaren.

Demnach beziehen sich *die Meinungsverschiedenheiten* in der Hauptsache auf zwei Punkte:

1. Ist ein- und derselbe Faktor bei den Mesiodentes zugleich für die Ueberzähligkeit wie für die Formanomalie verantwortlich, d. h. wird die Schmelzknospe von vornherein aus anormalem (eventuell hyperplastischen oder zu spärlichen) Material gebildet?
   Oder kann es sein, dass für die Ueberzahl ein gesonderter Anlass da ist, und dass der Faktor für die Formgebung erst nach dem Entstehen der überzähligen Schmelzknospe zu wirken beginnt? Dieser zweite Faktor könnte ein mechanischer sein (Raumbeengung) oder ein hormonaler, oder er könnte in einer lokalen Zirkulationsstörung liegen (die Ränder der embryonalen Spalten sollen eine abnorme Gefässversorgung aufweisen).
2. Geht der Mesiodens von einer Fortsetzung der Ersatzsprosse des ersten Incisiven aus, stellt er also eine „Filialgeneration" dar, oder ist er eine eigene Anlage für sich, die direkt von der Zahnleiste herkommt (meristische Auffassung, Bateson)? Oder entsteht seine Schmelzknospe aus Zellmaterial, das schon frühzeitig jeglichen Zusammenhang mit der Zahnleiste verloren hat?
   Ohne histologische Unterlagen aus dem Bildungsstadium können wir über die unter Punkt 2 angeführten Fragen keine Entscheidung treffen.

Unter welchen Bedingungen kommt es im einzelnen Fall zur Bildung von Mesiodentes?

Um es vorweg zu nehmen, wir können diese Frage noch nicht eindeutig beantworten. Bezeichnend ist es, dass Euler die Mesiodentes in dem Kapitel: „Anomalien und Fehlbildungen ohne bekannte Ursache" behandelt. ImFolgenden soll dargelegt werden, in welcher Richtung bisher Mutmassungen und Untersuchungen über die Ursachen für die Mesiodentes angestellt wurden, zusätzlich zu dem, was schon im Literaturbericht erwähnt wurde.

1. Werden Mesiodentes *vererbt?*
   Weski beobachtete einmal, dass in einer Familie Bruder und Schwester je zwei Mesiodentes hatten. Der Mutter war ein am Gaumen liegender Mesiodens extrahiert worden.
   Schweitzer berichtet, dass er bei einem Knaben, seiner Mutter und seinem Grossvater einen zapfenförmigen Mesiodens an der gleichen Stelle des Kiefers gesehen hat.
   Auch R. Ritter und Rud. Schwarz zeigen Modelle von Mesiodentes bei Geschwistern. Ebenso erwähnt Stafne, dass er in einigen Familien Mesiodentes bei mehreren Mitgliedern gefunden habe.
   Bei allen übrigen Fällen, und sie zählen viele Hunderte, sind keine Anhaltspunkte für Vererbung bekannt.
2. Zusammentreffen von Mesiodentes mit *anderen Zahnanomalien.* Ein einziger Fall wurde beschrieben, bei dem ausser zwei Mesiodentes noch jederseits im Ober- und im Unterkiefer ein überzähliger Praemolar angelegt wurde. Einige andere Fälle mit Mesiodentes und Verdoppelung der lateralen oberen Incisiven. Im allgemeinen haben Mesiodenspatienten *keine weiteren Anomalien* in ihrem Gebiss.
3. Viele Zahnärzte haben bei Mesiodenspatienten nach *irgendwelchen Leiden* gesucht. Sie kamen alle zu dem Ergebnis, dass es sich durchwegs um kerngesunde Personen handelte, die auch keine krankhaften Symptome von Seiten des Zentralnervensystems aufwiesen.

Djerassi (Sofia) fand als einziger Konstitutions- und Entwicklungsanomalien. Der eine Patient war ein Dolichocephalus, asthenischer Typ, hatte mangelhaftes, schwaches Gebiss. Der andere war ein Knabe, der geistig und körperlich für sein Alter zurückgeblieben war. Ebenso fand er bei mehreren derjenigen Patienten, die in der Molarengegend Ueberzahl zeigten, hohen Wuchs, schwachen Habitus.

4. Gottardi gibt an einer Stelle an: Manche Autoren meinen, dass ein Körper, bei dem sich diese Anomalien zeigen, einen gewissen *Missbildungsfaktor* in sich trage.

5. Downs, Kantorowicz und andere Autoren wiesen darauf hin, dass bei Geisteskranken und Menschen mit endokriner Dyskrasie der Prozentsatz der Zahnanomalien etwas grösser sei als unter Normalen.
   In der Basler Irrenanstalt Friedmatt und in der Anstalt für schwachsinnige Kinder „Zur Hoffnung" in Riehen befinden sich, jedenfalls zur Zeit, keine Träger von Mesiodentes.

6. Rud. Schwarz hält es für möglich, dass *Hypophysenhormone* eine Rolle spielen. Herbst und Apfelstädt bestreiten hormonale Einflüsse, da sie sich symmetrisch auswirken müssten, während die Mesiodentes meistens einseitig auftreten.

   Ein anderer Einwand wäre der, warum sich das Hormon nur an einer einzigen Stelle der Zahnleiste und nicht an allen Zähnen geltend machen würde. Dafür, dass ein Hormon, und speziell das der Hypophyse, Prädilektionsstellen für seine Wirkung an einem bestimmten Teil eines Organs haben kann, gibt es meines Erachtens ein Analogon: die Akromegalie.
   Jaensch und Martin fanden bei einer sehr grossen Zahl von Patienten mit bestimmten Konstitutionsanomalien ganz bestimmte, vom Normalen abweichende Formen im Röntgenbild der Sella turcica. Sie ziehen daraus einen Schluss auf eine morphologisch veränderte Hypophyse mit pathologischer Hormonproduktion.

   Röntgenaufnahmen aus der orthodontischen Abteilung des zahnärztlichen Instituts in Basel ergaben keine eindeutigen Beweise für bestimmte, auffällige Selladeformierungen bei Mesiodenspatienten.

7. Amadei untersuchte die Schädel der gefallenen Soldaten in den Beinhäusern von Solferino und San Martino auf einen *Zusammenhang* zwischen *Schädel-* und *Zahnanomalien.* Er fand sieben Mesiodentesfälle. Aber diese sieben Schädel zeigten keinerlei Besonderheiten, die nicht an den übrigen Schädeln auch gefunden wurden.

8. Direktes Trauma kann eventuell einen Zahnkeim zersprengen. Bei einer Patientin erschien ein labialer Mesiodens von typischer Pyramidenform viermal, nachdem jeweils der vorhergehende extrahiert worden war. Die Patientin war als acht Monate altes Kind aufs Gesicht gefallen, wobei die damals gerade durchgebrochenen Milchincisivi frakuriert wurden.

   Jansma, der diesen Fall publiziert, hält es indessen *nicht für wahrscheinlich,* dass das *Trauma diese Hyperproduktion von Zahnkeimen* auf der Aussenseite des Alveolarkammes verursacht hat.

9. Euler zeigt ein Schliffpräparat, das von einem immerwachsenden, unteren Nagezahn einer Ratte stammt. Die Ratte war mit einer Vit. B-haltigen Nahrung unter Ausschluss anderer Vitamine gefüttert worden. Es waren offensichtlich *wachstumsregulierende Faktoren in Wegfall* gekommen. Der Nagezahn wuchs nicht nur der Länge nach, sondern auch der Querdurchmesser nahm rapid zu. Hierbei stiess der Zahn aber an dem die Keimanlage umgebenden dichten Knochengewebe auf Widerstand. Aus dem Konflikt zwischen Vergrösserungstendenz und starrer Wandung ergab sich eine Faltenbildung, die tief ins Dentin

hineinging. „Es scheint nicht ausgeschlossen, dass *gelegentlich auch solche Konflikte* formgestaltenden Einfluss auf die Odontoide gewinnen könnten".

Die Versuchsbedingungen sind meiner Meinung nach anders als beim Mesiodens. Den Weg einer *experimentellen* Schädigung der *Zahnleiste* an Tierembryonen halte ich *nicht für gangbar zur Lösung des Problems der Mesiodentes.* Die von Weber angestellten Versuche von Eingriffen in die Entwicklung von Zahn*keimen* junger Hunde haben zu ganz anderen Bildern geführt, als wir sie in den Mesiodentes vor uns haben.

10. Von 16 Mesiodens-Patienten habe ich eine *Familien-Anamnese* aufgenommen. Ich fragte nach Zahnanomalien aller Art, Riesenwuchs, Missbildungen wie Hasenscharte oder Muttermälern, Blutsverwandtschaft unter den Eltern oder Grosseltern, Nervosität und Geisteskrankheiten, Krebs, Haut- und Behaarungsfehlern, sonstigen Auffälligkeiten.

Alle Patienten sind geistig und körperlich vollkommen normal, stammen aus gesunden Familien. Ein Knabe war der 11. unter 14 Geschwistern, die alle keine Zahnanomalien oder sonstigen Besonderheiten haben.

Unter den fünf Erwachsenen gehören zwei mehr dem leptosomen, dolichocephalen Typ an, drei sind eher pyknisch, brachycephal. Nur einer hat Kinder. Diese Kinder zeigen aber keinerlei Zahnanomalien.

Zwei Patienten hatten eine Rhachitis durchgemacht.

Ein Patient, der einen invertierten Mesiodens besitzt, war eine Zangengeburt und hatte während seiner ersten Lebenstage ein Hämatom im Oberkiefer, das von einer Verletzung durch die Zange herrühren sollte.

Bei sechs von 16 Familien wurde „etwas" gefunden. Aber die Befunde sind ganz uncharakteristisch und ungleichartig.

Zwei weitere Fälle habe ich nicht als erblich belastend im Hinblick auf den Mesiodens angesehen: 1. Onkel des Vaters bekam mit 50 Jahren einen Magenkrebs. 2. Mutter hatte zwei Frühgeburten.

Die „positiven" Befunde lauteten:

Bei R. G.: Schwester des Vaters hatte nach Geburt ihres Kindes vorübergehende Anzeichen von Schwachsinn.

Bei P. S.: Grosseltern mütterlicherseits weitläufig verwandt.

Bei E. S.: Eine Cousine des Vaters hat eine Hasenscharte.

Bei W. J.: Vater hat jederseits im Oberkiefer zwei laterale Incisivi, von denen der distale zapfenförmig ist.

Bei W. W.: Mutter hat dürftig ausgebildete Zähne. Sie ist nervös, ihre Verwandten ebenfalls. Die Verwandten des Vaters sind grosse, kräftige Menschen mit breiten, schönen Zähnen.

Bei E. J.: Sie hat eine Zwillingsschwester. Es steht nicht fest, ob sie eineiig sind. Der wesentliche Unterschied zwischen ihnen besteht darin, dass Elsi an der Streckseite des rechten Oberarmes einen grossen, dunkelbraunen Naevus von ca. 5 cm Länge und 3 cm Breite hat und ausserdem palatinal von $\underline{|1}$ einen Mesiodens besass. (Er wurde extrahiert). Beide Kennzeichen sind bei Alice nicht vorhanden (auch kein retinierter Mesiodens, Röntgenkontrolle). Interessant ist es, dass in der Familie des Vaters wie in der der Mutter Zwillingsgeburten sehr häufig sind. Ferner haben eine Schwester und eine Cousine der Mutter einen grossen Leberfleck am Arm oder am Bein. Im übrigen keine Anomalien in der Familie. Es wäre naheliegend, in diesem Fall einen Zusammenhang zwischen dem überzähligen, missgestalteten Zahn und der erblichen Tendenz zur Zwillingsbildung und zu ektodermalen Anomalien zu suchen, obgleich in den anderen befragten Familien von derartigen Erbanlagen nichts berichtet wurde.

Zusammenfassung.

1. Die Mesiodentes stellen das Produkt einer *lokalen Dysfunktion* der Zahnleiste des Oberkiefers dar.
2. *Aeussere Ursachen*, die für *alle* Fälle Gültigkeit hätten, konnten *nicht ermittelt* werden.
3. Wenn wir auch *im Zellmaterial der Zahnleiste liegende, anormale Potenzen als Ursache* annehmen, so können wir doch nicht allgemein die Mesiodentes als Zeichen schwerer familiärer Degeneration bewerten.
4. *Vererbung* ist für Mesiodentes nur in wenigen Fällen bewiesen. Trotzdem wollen wir Schweitzers These hier zitieren: „Für Zahnanomalien ist beim Versagen sonstiger ätiologischer Möglichkeiten die erbliche Bedingtheit als *wahrscheinlichste* in Betracht kommende Ursache anzusehen, trotz der Schwierigkeit des Nachweises der Vererbung im einzelnen Fall *(mangelnde anamnestische Unterlagen, geringe Nachkommenzahl*, Verwickeltheit des Vererbungsprozesses in seiner Gesamtheit)."

   Was wird vererbt?

   Entweder der Mesiodens selbst als eine spezielle, evtl. recessive Erbanlage.

Oder es könnte sich um eine allgemeine, geringgradige Missbildungstendenz oder um eine Disposition für Zahnanomalien handeln, die sich bei den einzelnen Mitgliedern einer Familie verschieden, bei einigen gar nicht, äussert (hérédité dissemblable von Bennejeant).

Da wir die auslösenden Kräfte nicht kennen, darf auch die Möglichkeit einer Mutation erwähnt werden, die nur wenige Generationen überdauert.

B. Praktischer Teil.

Die meisten Personen, die einen oder mehrere Mesiodentes in ihrem Munde tragen, erleiden dadurch Störungen und Beschwerden, die eine orthodontische Behandlung verlangen. In anderen Fällen werden sie einen Otorhinolaryngologen aufsuchen.

Drei charakteristische Krankengeschichten.

1. Mitgeteilt von Knoche, Gotha: Bei einem 9jährigen Knaben wurde der |1 gezogen, nachdem die anderen Incisiven schon gewechselt waren. Im Alter von 11 Jahren war der |1 immer noch nicht erschienen. Das nun aufgenommene *Röntgenbild* zeigte labialwärts von dem wohl ausgebildeten mittleren Schneidezahn einen überzähligen Zahn von der Form eines Caninus mit noch in Bildung begriffener Wurzel. Seine Entfernung war die gegebene Therapie. *Der richtige Schneidezahn* hatte eine *Drehung um die Längsachse* von 90° erfahren, sodass er mit der distalen Kante nach labial zu lag. Die Entfernung des vor ihm liegenden „falschen Schneidezahnes" gelang über Erwarten leicht (beginnende Follikelzyste?). Für den Fall, dass das natürliche Wachstum und der Lippendruck den Zahn nicht in richtiger Stellung an seinen Platz bringen, wird orthodontische Nachhilfe in Aussicht genommen.

2. Mitgeteilt von Ruzicka (U.S.A.): Patient von 7 Jahren. Die mittleren Schneidezähne im Oberkiefer sind durchgebrochen, lassen aber zwischen sich ein Diastema von 8 mm. Das *Röntgenbild* zeigt zwischen den beiden mittleren Incisiven zwei überzählige, mit den Kronen nasalwärts gelegene Zähne. Diese beiden werden entfernt. Glatte Heilung. Mit Hilfe von Bändern und Ligaturen werden die mittleren Incisivi einander genähert, sodass auch für die lateralen, die sonst labial durchgebrochen wären, Platz geschaffen wird.

3. Ein Fall aus der Praxis von Prof. Rud. Schwarz, Basel. Bei einem Mädchen von 11 Jahren war der 1| durchgebrochen, |1 persistiert. Palatinal von 1| erschien ein Mesiodens, der extrahiert wurde. Nach der Entfernung von |1 wurde auch auf dieser Seite ein Mesiodens sichtbar, der ebenfalls herausgenommen wurde. Der |1 bricht während einer Dehnungsbehandlung mit Innenbogen und Federn (siehe Abb. 16) sehr weit distal und zugleich labial durch, wobei seine Schneidekante schräg gegen mesial geneigt ist. (Abb. 17). Die Regulierung wird noch dadurch kompliziert, dass der 3| labial zwischen 2| und 1| zum Durchbruch kommt. Nach Extraktion des 4| wird der Eckzahn mit Federn an seinen Platz gebracht (siehe Abb. 18).

Der |1 ist seit längerer Zeit auf seinem Wege stehen geblieben (Abb. 18). Ein *Röntgenbild* (Abb. 19) zeigt, dass sich auf der linken Seite ein zweiter Mesiodens unterhalb des mittleren Schneidezahns entwickelt hat, der schuld daran ist, dass der Einer nicht an seinen richtigen Platz gelangen kann. Die Dehnungsbehandlung wird fortgesetzt, bis dieser Mesiodens durchbricht. Dann soll er mit Hilfe von Federn etwas palatinalwärts gezogen und später extrahiert werden, da seine Situation jetzt für eine Extraktion sehr ungünstig ist.

Die genaue Analyse eines vor fünf Jahren aufgenommenen *Röntgenbildes* stellt die Verhältnisse im Oberkiefer dieses Mädchens dar. (Skizze 20).

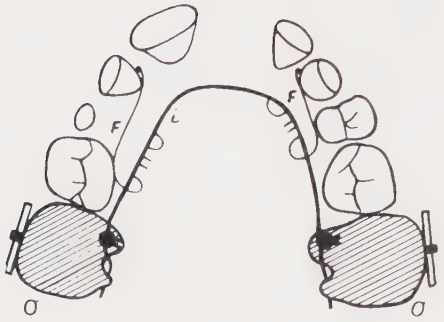

Abb. 16.
Projektion von einem Gipsmodell. Ausgeführt mit dem Schwarz'schen Stereographen.
Zwei Overlays *(o,o)* mit Innenbogen *(i)* und Federn, die den Kiefer dehnen.

Abb. 19.
Röntgenaufnahme zu Abb. 18. Ein Mesiodens vor dem regulären Schneidezahn.



Abb. 17 (5. IX. 40.)



Abb. 18 (29. X. 42.)

Der linke, mittlere Schneidezahn bricht verspätet und dann palatinal durch. Er liegt ausserdem schräg.

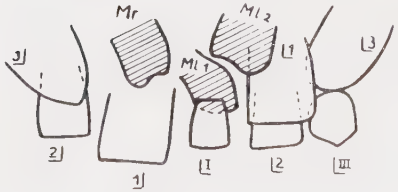

Abb. 20.
Skizze nach einem im Jahre 1938 aufgenommenen Röntgenbild der gleichen Patientin: *3 Mesiodentes* im Kiefer, einer rechts, zwei links der Raphe.

Abb. 21.
Die mittleren Incisiven tordiert. Zwischen ihnen zwei Mesiodentes

Abb. 22.
Die seitlichen Incisiven in Labialocclusion. Rechts der Raphe ein Mesiodens.



Abb. 23.
Die Eckzähne aus der Reihe gedrängt. Zwei Mesiodentes im Zahnbogen.

Durch Mesiodentes verursachte Stellungsanomalien.

Häufig finden wir die benachbarten Einer tordiert, bis zu 180°, sehr oft um 45—90° (siehe Abb. 21), oder sie stehen ausserhalb des Zahnbogens (wie in Abb. 2).

Auch die 2er und 3er können aus ihrer normalen Lage gedrängt werden und stehen zu weit palatinal oder zu weit labial. (Abb. 22 und 23.)

Die ungeordnete Stellung der oberen Frontzähne kann auch die Unterkieferzähne in eine anormale Lage zwingen. Die Nachteile dieser Stellungsanomalien sind allgemein bekannt:

1. Sie stellen eine *kosmetische Beeinträchtigung* des Gesichts dar.
2. Die Nischen zwischen den dicht gedrängt stehenden Zähnen leisten der Retention von Speiseresten und damit der *Karies* Vorschub. Eigentümlicherweise werden die Mesiodentes trotz ihrer mangelhaften Verkalkung nur selten von tiefer Karies befallen.
3. Occlusionsanomalien begünstigen die Entwicklung von *Paradentose* bei den hierzu disponierten Personen.

Verschiedenartige Störungen infolge von Mesiodentes.

1. Labial gelegene Mesiodentes werden wohl immer eine Indikation zur Extraktion darstellen. Ein Fall wurde bekannt, wo die Patientin über wiederholt auftretende *Ulcera an den Lippen* klagte, die durch einen labialen Mesiodens verschuldet wurden. Der Zahn hatte die Gestalt einer scharfkantigen, spitzen Pyramide.

2. In der Literatur wird auch *Zungenverletzung* und *Sprachbehinderung* durch Mesiodentes angegeben.

3. An den *Mesiodentes* beobachten wir sehr oft eine *geringe Durchbruchstendenz*. Liegen sie occlusal von den normalen Incisiven, so bleibt dem Kind nach Verlust seiner Milchzähne, der verfrüht oder verspätet eintreten kann, noch jahrelang eine *Lücke*. Die Eltern befürchten, der bleibende Zahn könne vielleicht gar nicht angelegt sein, und kommen darum mit dem Kind zum Zahnarzt. Meistens wird das *Röntgenbild* dann 1, 2 oder 3 Mesiodentes zeigen, die den normalen Zähnen vorgelagert sind wie in Abb. 15, 19, 26, 28, oder die in der Projektion des Röntgenstrahls mit den bleibenden Schneidezähnen fast zur Deckung gelangen, wie in Abb. 24.



Abb. 24.

Röntgenbild aus der Zeit vor der Behandlung.

2 Mesiodentes und die normalen bleibenden mittleren Schneidezähne impaktiert.

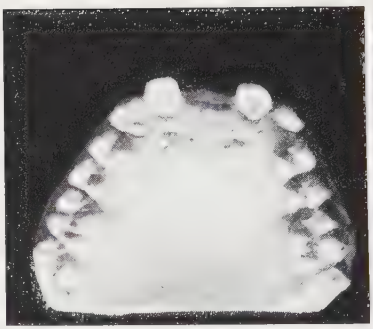

Abb. 25.

Vor der Behandlung.

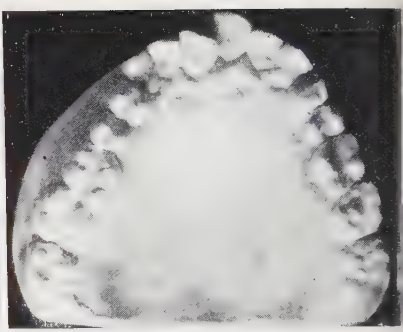

12 Jahre später.
Weil keine Dehnung des Kiefers s erfolgt ist, stehen die Frontzähne in Staffelstellung.



Abb. 26.

Röntgenbild aus der Zeit vor der Behandlung.

Ein Mesiodens verhindert den Durchbruch des rechten mittleren oberen Incisiven der zweiten Dendition.

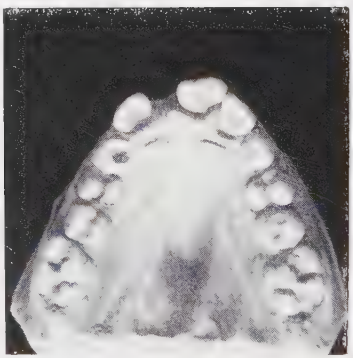

Abb. 27.

Vor der Behandlung.

Kein Platz für den retinierten, rechten mittleren Schneidezahn.

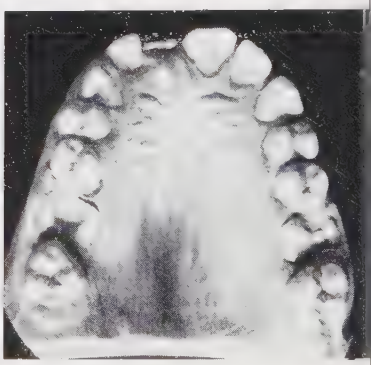

Während der Behandlung kommt t der Mesiodens palatinal, rechts der Raphe, zum Vorschein.

In diesem Fall besteht die Aufgabe des Orthodonten nach der operativen Entfernung der Mesiodentes darin, *für die bleibenden Incisiven genügend Platz zu schaffen,* denn stets haben die der Lücke benachbarten Zähne eine Kippung oder auch eine Wanderung durchgemacht.

Abb. 24 und 25: Nicht lange genug behandelter Fall. Das Röntgenbild zeigt zwei Mesiodentes und zwei Incisiven impaktiert. Der 2. Abdruck wurde 12 Jahre später genommen: die Frontzähne stehen in Staffelstellung.

Abb. 26 und 27: Erfolgreich behandelter Fall. Das Röntgenbild lässt den vermuteten Mesiodens erkennen. Der 2. Abdruck zeigt den Zustand während der Behandlung. Der $\underline{1}$ bricht richtig an seinem Platze durch. Palatinal von ihm sieht man auch die Spitze des Mesiodens. Der wurde später extrahiert. Dieser Fall wurde vor 20 Jahren mit einem Angle'schen Aussenbogen und Ligaturen behandelt.

4. Die *normalen Zähne* werden *nicht* immer bald *von selber zum Durchbruch* kommen. Oft liegen sie schräg im Kiefer. Oder der Patient hat schon ein Alter erreicht, in dem der Kieferknochen das Heraustreten der Zähne nicht mehr fördert.

Die allgemeine Pathologie lehrt, dass konstanter Druck am Knochen resorptionsfördernd wirkt. Wir konnten oft beobachten, dass retinierte Zähne bei Prothesenträgern unter der Prothese zum Durchbruch drängten.

Andresen und Häupl fertigten zur Durchbruchsförderung retinierter Eckzähne spezielle Kautschukplatten an. Diese Platten tragen auf ihrer Schleimhautseite im Gebiete der betreffenden Stelle des Kiefers ein kleines Guttaperchakissen zur Anregung der Resorption.

Bei uns wurde einem Patienten nach Extraktion seiner zwei im Zahnbogen gelegenen, mehrhöckerigen Mesiodentes eine Prothese übergeben, eine einfache Kautschukplatte, die nur den Gaumen bedeckte, zum besseren Halt mit Molarenklammern versehen. In der Front sind zwei Incisiven angebracht, sodass der Patient in der Zwischenzeit keine Zahnlücke hat und sich gesellschaftlich und beruflich nicht behindert fühlt. Die Platte soll auf die Stelle, wo die impaktierten Zähne liegen, einen konstanten Druck ausüben. Periodische Röntgenaufnahmen, die bei diesem Patienten gemacht wurden, zeigten im Verlauf von zwei Jahren keine wesentliche Abwärtsbewegung der im Kiefer liegenden mittleren Schneidezähne. Der etwas zu geringe Abstand zwischen den 2ern wird einen Teil der Schuld daran tragen. (Patient jetzt 25 Jahre alt). Die Methode Andresen hat in diesem Falle versagt.

Hingegen konnten wir mehrere Patienten beobachten, bei denen während einer *Kieferdehnungsbehandlung mit Innenbogen und Federn* (vergl. Abb. 16) *retinierte Zähne, reguläre Zähne sowie Mesiodentes,* ohne spezielle

Beeinflussung der über dem Zahne gelegenen Knochenpartie, *zum Durchbruch* kamen. Die Dehnung wirkt als Anreiz für die An- und Abbaurätigkeit des Kieferknochens.

Abb. 28.
Röntgenbild zu Abb. 29.
Ein Mesiodens verursacht Drehung des linken mittleren Schneidezahns um 90°.

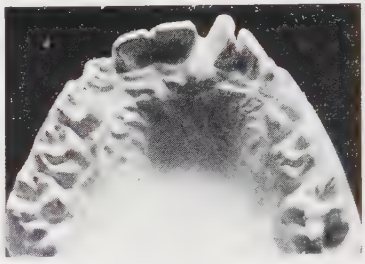

Abb. 29.
Vor der Behandlung.

Abb. 30.
Während der Behandlung.
Mit Hilfe von einem Aussenbogen können die Frontzähne in eine gute Lage gebracht werden.

5. Auch wenn die *Mesiodentes in der Zahnreihe* stehen, und die anderen Zähne nicht verdrängt werden, ist eine Extraktion angezeigt. Die *vielhöckerigen Zähne* im Frontgebiss wird jedermann *hässlich* finden und darum mit ihrer Extraktion einverstanden sein.

6. Abb. 31: Der zierliche Zapfenzahn im Zahnbogen verunstaltet das Gebiss eigentlich nicht. Der Zahn ist aber seit mehreren Jahren *locker*. Das Röntgenbild Abb. 32 zeigt, wie schwach der Zahn nur noch im Knochen befestigt ist.

7. **Entartungen.** Ich selbst habe bei keinem Fall von Mesiodentes eine pathologische Gewebswucherung, die von ihm ausginge, feststellen können. Jedoch Prof. Pflüger, Hamburg, sagt, dass an der Wurzel solcher überzähligen,

atypischen Zähne nicht selten eine *ungewöhnliche Gewebsmischung* vorliege. Diese könne die Grundlage für mehr oder weniger maligne Neoplasmen abgeben. Darum sei in jedem Fall die radikale Operation der Mesiodentes dringend anzuraten.

Abb. 31.
Dieser Zapfenzahn stellt fast keine kosmetische Beeinträchtigung dar.



Abb. 32.
Man erkennt deutlich, dass der Mesiodens in diesem Falle rechts von der Raphe steht.

Retinierte Mesiodentes.

Wie alle retinierten Zähne können auch retinierte Mesiodentes Anlass zur *Zystenbildung* geben. Diese kann plötzlich einsetzen, lange stationär bleiben, dann wieder zu wachsen beginnen und sich im Laufe weniger Jahre stark vergrössern; nach Stafne bis zu einem Ausmass, das den ganzen Gaumen vorwölbte.

Mathis berichtete, dass die *Pericoronarräume* von zwei retinierten, invertierten Mesiodentes bei einer 40jährigen Patientin, die vorher keine klinischen Störungen verursacht hatten, und die nur zufällig bei einer Röntgenaufnahme entdeckt wurden, von einem pulpitischen Incisiven aus *infiziert* worden waren. Die Mesiodentes mussten daraufhin operiert werden, da eine Sterilisierung des Apex des betroffenen Einers vom Wurzelkanal her illusorisch gewesen wäre, solange die Infektion am Follikel der Mesiodentes nicht beseitigt war.

Eine eingehende Erörterung der pathologischen Zustände, die durch Zahnretention und durch Zysten hervorgerufen werden können, erübrigt sich an dieser Stelle. Erwähnt sei nur für Retention: Neuralgien und Kieferabszesse; für Zysten: Lockerwerden oder Stellungsanomalien von Zähnen, deren Wurzeln in die Zyste einbezogen oder von ihr gedrückt werden, Einbruch einer Zyste in die Kieferhöhle.

Zeitpunkt der Extraktion.

a) Bei durchgebrochenen Mesiodentes.

Die beste Therapie besteht in einer *frühzeitigen Extraktion des Mesiodens mit anschliessender orthodontischer Behandlung*. Nur in wenigen Fällen, wie z. B. bei Abb. 1, ist keine weitere Regulierung nötig.

b) Bei retinierten Mesiodentes.

Verursachen sie Stellungsanomalien, oder verhindern sie den Durchbruch der regulären Zähne, so müssen sie selbstverständlich *so früh wie möglich entfernt* werden. Je jünger die Patienten sind, und je weniger weit die bleibenden Zähne von ihrer normalen Lokalisation und Richtung abgedrängt wurden, um so einfacher und rascher kann die *Regulierung* den Schaden beheben.

Trotzdem besteht auch für ältere Patienten (16—25 Jahre und eventuell noch darüber hinaus) die Aussicht, dass ihr Gebiss durch länger dauernde orthodontische Massnahmen in Ordnung gebracht werden kann.

Wenn die retinierten Mesiodentes nicht zu Occlusionsstörungen führen und auch sonst keine Beschwerden hervorrufen, werden sie von manchen Zahnärzten im Kiefer belassen.

Andere Autoren (Eiselsberg, Pichler, Kotanyi) fordern grundsätzlich Entfernung jedes retinierten Zahnes, da sie die Entwicklung eines malignen Neoplasmas befürchten.

Stafne: „Nur wo die Entfernung eines retinierten Mesiodens die benachbarten Zähne gefährden könnte, ist ein Abwarten angezeigt. Der Patient soll aber in Anbetracht der grossen Möglichkeit einer Zystenbildung zu einer *periodischen Röntgenkontrolle* wiederbestellt werden."

Mesiodentes am Nasenboden.

Invertiert gelegene Mesiodentes, vielfach sind es konisch geformte, können am Nasenboden durchbrechen. Eine grosse Zahl solcher Fälle ist schon beschrieben worden. Die Patienten kamen zum Nasenarzt, klagten über chronische Reizung der Nasenschleimhaut, heftige Sekretion und verstopfte Nase ohne Erkältung, oder über näselndes Sprechen.

Aus der Praxis eines Otorhinolaryngologen bekam ich die folgende Krankengeschichte nebst dem bei der Operation gefundenen Zahn.

„25jähriger Patient. Linksseitige Behinderung der Nasenatmung. Kein Eiter. In der Tiefe am Nasenboden weisslicher, harter Fremdkörper, anscheinend in der Längsrichtung gelegen. Mit der kleinen Brünings'schen Zange wurde er unter torquierender Bewegung extrahiert. Es war ein drehrunder Zahn. Geringe Blutung. Normaler Heilungsverlauf".

Es handelte sich um einen Mesiodens.

Abb. 33.

Zusammenfassung.

Wir lernten die *Mesiodentes als überzählige, anormale* Bildungen des vordersten Teiles der Zahnleiste des *Oberkiefers* kennen, die in der Mehrzahl der Fälle nur einseitig auftreten.

Sie werden nur einmalig angelegt, gleich den Molaren. Sie können aber auf einer Kieferseite doppelt vorhanden sein.

Ihre *Entwicklung* verläuft ungefähr gleichzeitig mit der der bleibenden Schneidezähne, sie kann ihr auch etwas vorausgehen oder erst später vollendet sein.

Ihr *Durchbruchstermin* ist sehr unregelmässig. Sie neigen zur Retention.

Auch ihre *Lage* stimmt nicht in allen Fällen überein. Sie stehen im *Umkreis des mittleren oberen Incisiven,* jedoch niemals lateral von ihm in der Zahnreihe. Oft liegen sie invertiert.

Ihre *Formen* sind von Fall zu Fall verschieden und ganz regellos.

Ihre Lage und ihre Form machen sie meistens ungeeignet zur Ausübung der Funktion eines Schneidezahnes.

Sie stellen nicht eine Variation der normalen menschlichen Bezahnung sondern tatsächlich eine **Anomalie** dar.

Die Gründe für ihr Entstehen sind uns noch ebenso unbekannt wie für viele andere somatische Anomalien.

Ihre Erblichkeit wurde erst in wenigen Fällen nachgewiesen.

In fast allen Fällen verursachen die Mesiodentes (seien sie durchgebrochen oder retiniert) Stellungsanomalien im Frontgebiss des Patienten. *Die zahnärztliche Behandlung* muss *kombiniert chirurgisch und orthodontisch* durchgeführt werden. Durch eine mehrjährige, für jeden Fall nach seinen besonderen Verhältnissen eingerichtete Regulierung können funktionell und kosmetisch einwandfreie Resultate erzielt werden.

Auch wenn es sich um komplizierte Fälle von *Retention* der regulären Incisiven handelt, die durch Mesiodentes verursacht wurde, ist die *Kieferorthopädie* imstande, *diese Zähne* mit Hilfe geeigneter Apparate *an ihren richtigen Platz zu bringen.*

Zur Diagnose und Therapie sind Röntgenbilder unerlässlich. (Vergl. S. 19).

An dieser Stelle möchte ich allen danken, die mir mit Rat und Tat bei der Beschaffung von Material für diese Arbeit geholfen haben. In erster Linie *Herrn Prof. Dr. Rud. Schwarz,* dem Leiter der orthodontischen Abteilung des Basler zahnärztlichen Instituts, unter dessen Leitung die Dissertation ausgeführt wurde; *Frl. G. Havrlik,* der Röntgenassistentin des zahnärztlichen Instituts; *Herrn Dr. med. dent. M. Gutherz*, dem Direktor der Schulzahnklinik Basel; *Herrn Dr. Th. E. de Jonge, Amsterdam; Herrn Dr. med. dent. R. Bay; Herrn Dr. med. dent. W. L. Meyer; Herrn Dr. med. dent. Th. Probst.*

Literaturverzeichnis.

P. Adloff: Das Gebiss der Menschen und der Anthropomorphen.

P. Adloff: Einige Bemerkungen über die überzähligen Zähne in der Schneidezahngegend des Menschen. D. M. f. Z. 1918.

H. Allerhand: Ueber angeborenen Zahnmangel. D. M. f. Z. 1925.

Ch. Bennejeant: Anomalies et variations dentaires chez les Primates. Clermont-Ferrand 1936, Imprimeries P. Vallier.

Ch. Bennejeant: Variations dentaires numériques, L'Odontologie 1935.

L. Bolk: Die überzähligen Zähne des Menschen. D. M. f. Z. 1917.

H. Bluntschli: Schädel und Gebiss in ihren funktionellen Beziehungen. Schw. med. Jahrb. 1936.

H. Busch: Die Ueberzahl und Unterzahl des menschlichen Gebisses. D. M. f. Z. 1886.

Sir Frank Colyer: Abnormally-shaped Teeth from the Region of the Premaxilla. Br. D. J. 1926.

J. Christ: Zur Morphologie der Zapfenzähne. Ergebn. der ges. Zahnheilkunde 1914.

Dependorf: Zur Frage der überzähligen Zähne im menschlichen Gebiss. Z. f. Morph. und Anthr. 1907.

J. Djerassi: Beitrag zur Kasuistik der überzähligen Zähne. V. f. Z. 1915.

W. G. Downs (U.S.A.): Ursachen für Zahnanomalien. Ref. in D. M. f. Z. 1928.

H. Euler: Ein Beitrag zu den Odontoiden von Herbst. D. Z. M. und K. 1938.

H. Euler: Die Anomalien, Fehlbildungen und Verstümmelungen des menschlichen Gebisses. Verlag Lehmann, München / Berlin 1939.

K. Favé: Beitrag zur Ueberzahl und Unterzahl im menschlichen Gebiss. Diss. Zü. 1922.

Fitting: Fälle aus der Praxis (Communication faite au congr. de la S S O à Zurich 1924).

E. Friedeberg-Schwarz: Ein Beitrag zur Kasuistik der Zahnanomalien. D. M. f. Z. 1922.

C. *Gottardi* (Bologna): Die überzähligen Zähne beim Menschen. La Stomatologia 1927, H. 1, 2 und 6. Ref. in Fortschritte der Zahnheilkunde 1928.

E. Herbst: Die Gewebsmissbildungen als formale Genese der Tumoren. D. M. f. Z. 1918,

Herbst und Apfelstädt: Missbildungen der Kiefer und Zähne. Verlag Lehmann München 1928.

O. *Hübner:* Ueberzählige Zähne bei Anthropomorphen. Z. f. St. 1930.

J. R. Jansma: Een labiaal gelegen Mesiodens. Tijdschrift voor Tandheelkunde April 1921.

Th. E. de Jonge: Margoide Entwicklung des Tuberculum dentis. Morph. Jahrb. 1937.

A. Katorowicz: Handwörterbuch der gesamten Zahnheilkunde.

J. Kessler: Beitrag zur Kenntnis der Variationen und Anomalien der Form der menschlichen Zähne. Diss. Basel 1928.

M. Kowalski (Moskau): Zur Frage der Entstehung einiger Zahnmissbildungen. Z. f. St. 1935.

Knoche: Ein seltener Fall von Impaktation. D. M. f. Z. 1918.

C. *J. Long:* Supernumerary Tooth in the Nose. Dental Cosmos 1924.

E. Magitôt: Traité des anomalies du système dentaire. Paris 1877.

H. O. Martin: Sella turcica und Konstitution. Verlag G. Thieme, Leipzig 1941.

H. Mathis: Ueber die Zahnüberzahl beim Menschen. Z. f. St. 1935.

G. *Nieddu* (Sassari): Dente sopranumerario compreso tra gli incisivi mediani superiori. Riv. it. di Stom. 1936.

R. C. Osburn: On Supernumerary Teeth in Man and other Mammals. D. C. 1912.

P. O. Pedersen: Ueber Zahnretention bei grönländischen Eskimos. D. Z. M. und K. 1941.

J. Plaetschke: Occlusionsanomalien im Milchgebiss. D. Z. M. und K. 1938.

Rucicka: Inverted Supernumerary Teeth. D. C. 1924.

E. Rosenberg: Ueber Umformung an den Incisiven der zweiten Zahngeneration des Menschen. Morph. Jahrb. 1895.

J. Scheff: Handbuch der Zahnheilkunde, 1884 und 1922.

J. Schindler: Ein Fall von zwei überzähligen retinierten Zähnen im Oberkiefer. Schw. M. f. Z. 1926. H. 1.

E. Schwalbe: Allgemeine Missbildungslehre. Verlag G. Fischer, Jena, 1906.

E. Schwalbe: Missbildung und Variationslehre in der: Sammlung anat. und phys. Vorträge und Aufsätze von Gaupp und Nagel, Jena 1910, H. 9.

Rud. Schwarz: Die Zähne des Menschen und der Anthropoiden in: Misch, Fortschritte der Zahnheilkunde, Bd. III. 1927.

Rud. Schwarz: Odontographie, Misch, Fortschritte Bd. IV. 1928.

Rud. Schwarz: Anatomie und Anthropologie (Buchdruckerei Berichthaus Zürich 1941). Schw. M. f. Z. Bd. 51, H. 1.

G. Schweitzer: Zur Frage der erblichen Bedingtheit des isolierten und symmetrischen Fehlens von Eckzähnen im bleibenden Gebiss. D. Z. M. und K. 1934.

E. C. Stafne: Supernumerary Teeth. Dental Cosmos 1932.

E. C. Stafne: Supernumerary Upper Central Incisors. D. C. 1931.

E. C. Stafne: Denticles, Supernumerary Cuspids and Compound Composite Odontomes. D. C. 1931.

Siro-Taviani (Florenz): Betrachtungen über Zahnanomalien im Schneidezahnabschnitt. Ref. in Misch, Fortschr. Bd. 6/II. 1930,

H. Virchow: Retention, Heterotopie und Ueberzahl der Zähne. Zeitschr. f. Ethnologie. 1886.

Webb und Zierke (U. S. A.): Inverted Supernum. Incisors. D. C. 1931.

O. Weski: Röntgenanatomie des Schädels, der Kiefer und der Zähne. Autorref. in Paradentium, Bln. 1929, Jahrg. 1. Nr. 1 unter: Beiträge zur Genese überzähliger Zähne.

K. Zeiger: Zur Frage nach der Bedeutung der Erbmasse für das Gebiss. Anat. Anz. 1929 30.

J. Zilz: Der Bolk'sche Mesiodens. Schw. Z. f. Z. 1923.

Herkunft der Abbildungen.

Die Abb. 2 und 3 stammen aus dem Buch von Herbst und Apfelstädt: „Missbildungen der Kiefer und Zähne". S. 242 und S. 243.

Die Abb. 10 und 11 stammen aus der Arbeit von Sir Frank Colyer: „Abnormally-shaped Teeth from the Region of the Premaxilla". S. 9, Fig. 15 und S. 11, Fig. 18 B.

Die Abbildung 13 stammt aus dem Werk von Magitôt: „Traité des anomalies du système dentaire". P. IV., Fig. 3.

Die übrigen Abbildungen sind Aufnahmen von Gipsmodellen oder extrahierten Mesiodentes von hiesigen Patienten, desgleichen die Röntgenbilder.

Die Skizze Nr. 12 ist ein Originalentwurf.